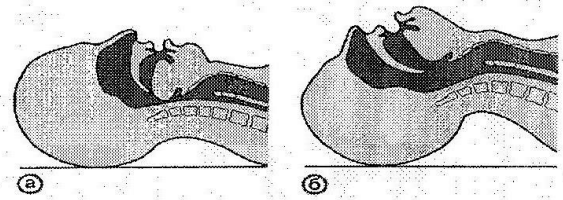


Искусственная вентиляция легких:

Методы: рот в рот, рот в нос, изо рта в нос и рот одновременно, изо рта в воздуховод, с рота в интубационную трубку, с помощью мешка Амбу.



Схематическое изображение верхних дыхательных путей при неправильном (а) и правильном (б) положении головы больного.

Непрямой массаж сердца (НМС)

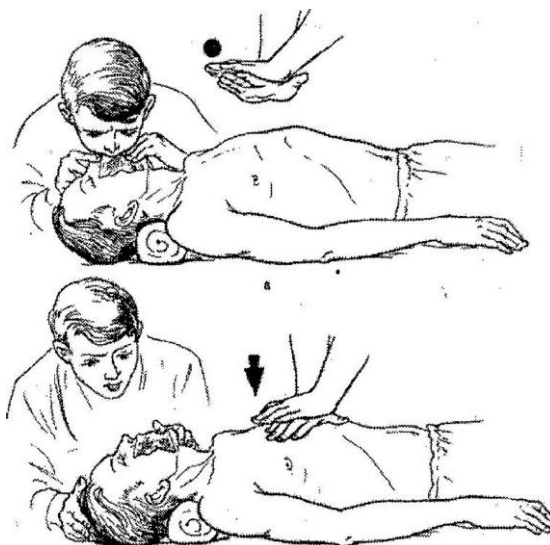
Делают это так: пострадавшего укладывают на что-либо твердое: землю, стол и ритмично, 60 раз в минуту, сдавливают грудину в ее нижней половине слева, где располагается сердце. Давление производят внутренней стороной запястья одной руки, лучше всего левой, на которую дополнительно оказывают давление наложенной правой рукой. Давление через грудную кость распространяется на сердце, которое сдавливается между грудиной и позвоночником. Глубина прогиба грудной клетки 4-5 см., или 8 - 9 кг. Частота 100 за 1 минуту - руки на грудине, на 2 поперечных пальца выше мечевидного отростка, четко по срединной линии.

Комбинация ИВЛ и НМС

30 компрессий на 2 вдоха

Непрямой массаж сердца новорожденным:

120 компрессий 2 пальцами, ребенок лежит на левом руке.



Прекардиальный удар – одноразовый прекардиальный удар (кулаком в нижнюю треть грудины). При спонтанной остановке сердца. Если остановка сердца более 30 секунд прекардиальный удар – **НЕ ЭФФЕКТИВЕН!!!!!!**

Прием Хеймлиха:

Используется при обструкции дыхательных путей инородным телом (конфета, жвачка, яблоко и т.д.). Это резкие поддиафрагмальные толчки в заднекраниальном направлении. Положение рук реаниматора – середина расстояния между пупком и мечевидным отростком.

